微创美容

面部不同部位透明质酸的注射技巧

王 晴， 徐海倩， 罗 赛， 陈依达， 郝立君

作者单位:150001 黑龙江 哈尔滨,哈尔滨医科大学附属第一医院 整形美容中心

第一作者:王 晴(1988-),女,黑龙江人,医师,硕士.

通信作者:郝立君,150001,哈尔滨医科大学附属第一医院 整形美容中心,电子信箱:lijunhao368@163.com

【摘要】 **目的** 探讨采用透明质酸填充面部不同部位的注射方法及效果。**方法** 自 2013 年 8 月至 2014 年 8 月,针对 153 例求美者所出现的面部各部位组织量不足的现象,通过使用不同类型的透明质酸及注射针头型号,选择各部位的适宜注射层次,把握注射剂量进行注射填充矫正。**结果** 本组共 153 例求美者,术后随访 3 ~ 8 个月,均无感染、坏死、血管栓塞等并发症发生,注射部位的皱纹平复,外观饱满、平整,效果满意。**结论** 对面部不同部位的组织量不足,采用不同的方法注射透明质酸矫正,可以减轻因反复操作所致组织损伤及可能的并发症发生,值得临床推广应用。

【关键词】 透明质酸； 面部填充； 注射技巧

doi:10.3969/j.issn.1673-7040.2016.01.005

【中图分类号】R622 【文献标志码】A 【文章编号】1673-7040(2016)01-0013-04

Injection techniques of hyaluronic acid in different parts of face *WANG Qing, XU Hai-qian, LUO Sai, CHEN Yi-da, HAO Li-jun.* (*Center of Aesthetic and Plastic Surgery, First Clinical Hospital of Harbin Medical University, Harbin* 150001, *China*)

Corresponding author: HAO Li-jun, Email:lijunhao368@163.com

Abstract: Objective To discuss the injection techniques and the clinical effect of hyaluronic acid on different parts of the face. **Methods** From August 2013 to August 2014, 153 patients were performed by filling different kinds of hyaluronic acid with different kinds of needles which in appropriate level and dose to correct respectively soft tissue insufficient phenomena. **Results** Follow-up was performed for 3 to 8 months on 153 patients, all were satisfied with plump and smooth appearance in the injected parts, there were few complications, such as infection, necrosis and vascular embolization occurred. **Conclusion** Different injection methods in different parts of the face which were with soft tissue insufficient can significantly reduce tissue injury and complication happen because of repeated injections and it is worth being widely applied.

Key words: Hyaluronic acid; Face filling; Injection technique

透明质酸是由葡萄糖醛酸和乙酰氨基葡萄糖两种单糖彼此聚合而成的直链大分子多糖,因其具有良好的生物相容性及高度黏弹性、可塑性和可降解性等优点,能为组织提供体积和容积的支撑,便于局部塑形,且对机体不造成任何伤害,而被临床广泛用于面部的注射填充。但随着人们对面部注射填充的需求增多,由于整形外科医师在操作中对注射方法及注射层次的掌握不同,也增加了发生并发症的风险。自 2013 年 8 月至 2014 年 8 月,哈尔滨医科大学附属第一医院整形美容中心对 153 例面部皱纹及颞、颏部组织量不足、鼻部低平的求美者采用两种类型的透明质酸注射填充,效果满意。现报道如下。

1 临床资料

本组共 153 例求美者,均为女性;年龄 18 ~ 45 岁。均表现为面部皮肤皱纹增多,颞、颏部组织量不足以及鼻唇沟加深等。年轻者以改善面部轮廓塑形为主;年龄稍大者多行额、颞部及鼻唇沟填充。其中隆鼻 41 例,隆颏 32 例,颞部填充 26 例,面中部填充 21 例,共 120 例均采用交联型透明质酸注射填充,额纹填充 15 例,鼻唇沟填充 18 例,共 33 例采用修饰型透明质酸注射填充。

2 材料与方法

2.1 注射材料

采用两种类型的注射用透明质酸,即修饰透明

质酸钠凝胶(瑞蓝,瑞典 Q-Med AB 公司);交联透明质酸钠凝胶(海薇,上海昊海生物科技股份有限公司)。一般对浅表皱纹多采用修饰型透明质酸填充;对于面部容量不足和需轮廓塑形者多采用交联型透明质酸填充。术前均签署知情同意书,留取术前的影像资料。

2.2　注射方法

2.2.1　额部注射　额纹随着年龄的增长会由动态变成静态。一般对于早期额肌收缩才出现额纹者可单独采用肉毒毒素注射治疗;对中等程度的额纹可单独采用透明质酸填充注射;对静态额纹多者采用透明质酸联合肉毒毒素注射治疗。对额纹注射填充时,无须局部麻醉。选择锐性针头,在额纹处进针至真皮深层,沿额纹的走行呈线形注射,边退针边推注适量的透明质酸至皱纹平复;注射后适当按摩,留取术后即刻影像资料。对较深的额纹处理,先使用小剂量肉毒毒素注射治疗,经过一段时间后再采用透明质酸注射填充。

2.2.2　颞部注射　取平卧位,根据需注射部位的凹陷范围进行标记,留取影像资料。沿颞部发际线边缘外侧 1 ~2 mm 处进针,并注入少量麻醉药;用尖刀及 20 ml 或 50 ml 注射器针头经皮肤达颞肌筋膜下,形成进针通道;选择钝性注射针头,沿此通道进入颞浅筋膜及颞深筋膜至有突破感时,即穿破颞肌筋膜,到达颞肌筋膜下间隙后,呈放射状注射透明质酸,边退针边推注;注射后轻柔按压注射区域至外观平整,留取术后即刻影像资料。

2.2.3　鼻部注射　取平卧位设计鼻背正中线,即双眉中点与鼻尖连线;鼻根填充顶点,即眉头与对侧内眦连线的交点或略向上。采用 1% 利多卡因 0.5 ml 行局部浸润麻醉。选择 25 G 长钝针从鼻尖进针至鼻根部,注射层次为鼻背筋膜下,一手缓慢推注,另一手进行塑形;从鼻根部缓慢退行,边退针边推注至鼻尖处。鼻尖注射量一般不超过 0.3 ml。再由原针眼进针至鼻小柱,推注少量透明质酸约 0.1 ml。注意鼻尖部位的注射总量应 <0.3 ml。注射完成后,用两手对整体鼻部再次塑形,并留取术后即刻影像资料。

2.2.4　面中部注射　采用 1% 利多卡因0.5 ml行局部浸润麻醉。进针点选择在鼻唇沟近口角上1.5 cm 处,可以先用锐针在进针点处制作进针孔,然后选择 25 G 长钝针于骨膜上呈扇形注射(图 1);填充顶点为眶骨下缘,注意此处眶下神经孔,避免因针头误入眶下血管而损伤眶下神经;边退针边推注,直至面中部外观略高出皮肤表面,每侧注射剂量为 1.0 ~ 2.0 ml;注射后在此区域轻微均匀地按压塑形,外观满意后,留取术后即刻影像资料。

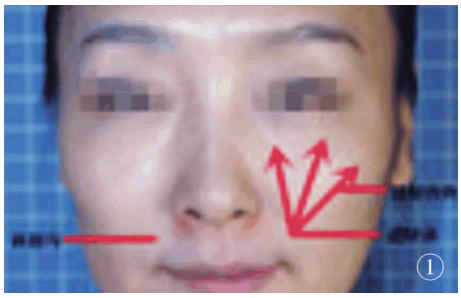

图 1　面中部注射点及注射方向

Fig 1　Injective points and injective direction of midface.

2.2.5　鼻唇沟注射　采用 1% 利多卡因 0.5 ml 行局部浸润麻醉。进针点设计于鼻唇沟近口角处,先以锐针在进针点处制作进针孔,然后选择 25 G 长钝针进针至皮下浅层,深度在 3 mm 以内,直达鼻唇沟顶点,呈羽毛状注射;沿鼻唇沟正中线边退针边推注,直至皱纹或凹陷平复,但应注意注射剂量不可过多,否则会加速透明质酸的降解,缩短维持时间。每侧的注射剂量为1.0 ~2.0 ml;注射后适当按摩局部至外观平整,留取术后即刻影像资料。

2.2.6　颏部注射　采用 1% 利多卡因 1.0 ml 行局部浸润麻醉。然后取头后仰位,使颏上扬,选择颏肌与骨膜之间的间隙为进针点,注射层次为骨膜上;进针后沿 3 个方向注射,颏部正中及颏部两侧,边退针边推注,整体注射剂量要根据需求而定;先从颏部正中注射,使颏部组织明显向前突出后,再向颏部两侧注射,以达到颏部形态圆滑。如果要突出颏部尖端,可以在颏部正中处的皮下深层组织适量注射透明质酸;注射完成后,用两手对颏部进行塑形,留取术后即刻影像资料。

3　结果

本组中 106 例获随访 3 ~8 个月,其中 3 例在注射后 6 个月时,透明质酸大部分被吸收,其余求美者均效果满意(图 2 ~3);注射后外形比较自然,术后恢复快,均未发生感染、局部血运不良、血管栓塞、组织坏死等并发症。

4　讨论

近年来,临床上常采用透明质酸注射填充来改善面部皱纹及组织凹陷部位,因面部的解剖结构复杂,因此,对注射填充层次的选择尤为重要。Lambros[1] 认为,填充颞部凹陷时应选择稀释的透明质酸,并紧贴颞浅筋膜处注射;Moradi 等[2] 认为,颞部注射层次



图 2　透明质酸注射填充鼻部、颏部治疗前后对比　a. 术前正位　b. 术后 5 个月正位　c. 术前侧位　d. 术后 5 个月侧位　**图 3**　透明质酸注射填充颞部治疗前后对比　a. 术前正位　b. 术后 4 个月正位　c. 术前侧位　d. 术后 4 个月侧位

Fig 2　Comparison between the preview and the postview of noe and chin treated by hyaluronic acid injection.　a. frontal preview.　b. frontal postview at 5 months.　c. lateral preview.　d. lateral postview at 5 months.　**Fig 3**　Comparison between the preview and the postview of temple treated by hyaluronic acid injection.　a. frontal preview.　b. frontal postview at 4 months.　c. lateral preview.　d. lateral postview at 4 months.

应选择在颞浅筋膜表面，沿颞部发际缘逐一进针，多点注射。也有学者采用稀释的透明质酸行 3 点颞部填充，第 1 点选择在凹陷最明显处[3]，或者其注射层次也可在皮下脂肪层或颞肌深层[4]。我们通过对新鲜尸头颞部解剖研究发现，颞肌筋膜向下潜行并穿过颧弓，与颞肌腱膜一起止于下颌支的冠突和内面，下端是封闭的。所以，颞肌筋膜下间隙是一个疏松且相对封闭的空间，无明显的血管分布；在颞肌筋膜下间隙注射是较安全、有效的填充层面，相对于颞肌下、骨膜上注射来说，其注射层次不深，既达到了填充后的良好外形，又可避免因损伤重要的血管而致血栓的发生；由于该腔隙封闭，存在盲端，注射后能避免填充材料因重力作用而向下、向前位移，从而维持良好的颞部形态。

额横纹属浅表皱纹，对于额横纹的填充层次不宜过浅，防止注射后皮肤表面出现明显的线状凸起，因此，该部位较适宜选择修饰型透明质酸注射，其特点为交联少，强度小，而且其粘性较好，舒展性较强，可以避免在填充过程中使局部出现硬性结节。

目前，隆鼻术分为两大类，一是假体置入隆鼻术；二是透明质酸填充隆鼻术。假体隆鼻术往往需要恢复一段时间，而且创伤较大；透明质酸填充隆鼻术因具有创伤小，恢复快等优点，已被越来越多的求美者所接受。以往对鼻部低平者，考虑的重点是鼻根、鼻背及鼻尖部，并将整个鼻部注射填充的过程分为 5 步[5]，即先将透明质酸注射于人中下的骨面上来增大鼻唇角；经鼻尖进针填充鼻小柱；填充鼻尖部；沿鼻背中线在骨膜上注射；鼻根两侧分别注射。这种方法需多点进针，无形中增加了求美者的痛苦。因此，我们通过采用一点进针法同时矫正了鼻背及鼻根低平，以及对鼻尖及鼻小柱同时进行了填充，达到了创伤小，恢复快的效果，从而减轻了求美者的痛苦。但在操作过程中，应注意掌握注射层次，避免因操作不当而引起严重的并发症，如脑梗塞、永久性视力丧失，以及鼻尖及鼻根部的坏死发生[6]。鼻尖组织致密，其血供主要来自侧鼻动脉（78%）和鼻背动脉（22%）[7]，因此，当注射填充鼻尖时，一定要掌握注射剂量，不能超过 0.3 ml；若注射过量的透明质酸会压迫周围血供而造成局部组织缺血、坏死发生。另外，透明质酸不能代替假体等固体植入物用于隆

鼻尖。对鼻根、鼻背填充时,注意注射层次不宜过浅,应选择在鼻背筋膜下,可使鼻部整体效果更加自然。一般对于鼻部注射填充应以塑形为主,需要对皮肤和组织进行明显的支撑,故选择交联多、强度大的交联型透明质酸填充,可以很好地保持鼻部的形态。

对面中部注射填充,若采用多点注射法,会因反复操作而造成局部组织的损伤,给求美者带来不必要的痛苦。为此,我们采用一针注射法,由鼻唇沟进针,在面中部区域行扇形注射,但要注意注射针头的位置,避免误入眶下神经孔而造成血管栓塞和损伤重要的神经。

颏部是构成面部美学的重要部分。Rickett 对审美平面强调,下颌的颏下点应位于鼻尖和唇前缘连线的延长线上,这是常用的衡量面部轮廓的标准线。颏部对脸形的影响十分重要,只有下颏与面部其他器官相互和谐,才具有端正的面部轮廓。颏部的注射层面,应选择在骨膜上,因注射层次够深,效果自然逼真,且注射后的填充剂可以随着颏部而运动。选择颏部正中方向注射,是为了使颏部前突;选择在颏部正中皮下深层注射,是为了使颏部变尖,但剂量不宜过大。颏部注射填充不仅能起到隆颏的效果,还具有修饰美化颏部外形,矫正颏部缺陷畸形的作用。

总之,我们每位整形外科医师只有熟练掌握注射区域的解剖结构及注射技巧,才能避免并发症的发生,达到满意的治疗效果。

参考文献:

[1] Lambros V. A technique for filling the temples with highly diluted hyaluronic acid: the "dilution solution"[J]. Aesthet Surg J, 2011,31(1):89-94.

[2] Moradi A, Shirazi A, Perez V. A guide to temporal fossa augmentation with small gel particle hyaluronic acid dermal filler[J]. J Drugs Dermatol, 2011,10(6):673-676.

[3] Juhász ML, Marmur ES. Temporal fossa defects: techniques for injecting hyaluronic acid filler and complications after hyaluronic acid filler injection[J]. J Cosmet Dermatol, 2015,14(3):254-259.

[4] 吴溯帆. 注射美容整形技术[M]. 杭州:浙江科学技术出版社, 2015:270-271.

[5] Han X, Hu J, Cheng L, et al. Multiplane hyaluronic acid (EME) in female Chinese rhinoplasty using blunt and sharp needle technique[J]. J Plast Reconstr Aesthet Surg, 2015,68(11):1504.

[6] Kim EG, Eom TK, Kang SJ. Severe visual loss and cerebral infarction after injection of hyaluronic acid gel[J]. J Craniofac Surg, 2014,25(2):684-686.

[7] Jung DH, Kim HJ, Koh KS, et al. Arterial supply of the nasal tip in Asians[J]. Laryngoscope, 2000,110(2 Pt 1):308-311.

(收稿日期:2015-11-27)

临床总结

Komoto 综合征眼部畸形治疗的改进体会

张绪生,　姜　疆,　刘　毅

作者单位:730050　甘肃　兰州,兰州军区兰州总医院 全军烧伤整形中心

第一作者:张绪生(1954-),男,陕西西安人,主任医师,博士.

通信作者:姜　疆,730050,兰州军区兰州总医院 全军烧伤整形外科中心,电子信箱:jj19751213@163.com

【关键词】 小眼症;　上睑下垂;　外科手术

doi:10.3969/j.issn.1673-7040.2016.01.006

Komoto 综合征眼部畸形是指新生儿睑裂宽度小于正常,多数伴有重度上睑下垂,其发病率为 0.18%。因其影响视觉的弱视,屈光偏差及头部代偿性姿势异常,所以,应早期进行手术治疗,一般 3~5 岁为宜[1]。自 2009 年 1 月至 2013 年 12 月,兰州军区兰州总医院全军烧伤整形中心共收治先天性小睑裂和上睑下垂患者 24 例,均采用额肌瓣悬吊和内外眦开大术治疗,取得了满意的效果。

1　临床资料

本组共 24 例患者。男性 13 例,女性 11 例;年龄 3~25 岁。小眼症综合征 15 例,上睑下垂 9 例。按上睑下垂分类:上睑缘遮盖角膜上缘超过 3 mm 为轻度下垂(0 例);遮盖角膜 1/2 为中度下垂(6 例);超过角膜 1/2(瞳孔)或全部者为重度下垂(18 例)。本组患者均额肌肌力功能良好,上直肌功能正常,眼球各方位运动正常;检查排除患有重症肌无力和下颌瞬目咀嚼综合征患者。

2　手术方法

儿童采用全身麻醉;成人采用局部麻醉。先行常规的内外眦开大设计。内眦采用"莫氏"法或"V-Y"推进术;外眦行"V-Y"推进术即可。内、外眦开大 0.4~0.6 cm 为宜,对个别病例需将内眦韧带切断并重新固定,达到开大睑裂的长度。将内眦韧带重叠后,开始设计重睑切口线,距睑缘宽度为 0.5~0.6 cm;沿设计线切开皮肤,深达眼轮匝肌及睑板层,在皮下组织与眼轮匝肌之间分离隧道至眉弓,在眉下缘切开皮