论　著

个体化手术矫正维吾尔族女性上睑松垂的临床应用

曹　彦，　梁秀花，　王明军

作者单位:839000　新疆　哈密,兰州军区乌鲁木齐总医院哈密分院 美容整形外科
第一作者:曹　彦(1979-),女,山东烟台人,主治医师,硕士研究生.

【摘要】 **目的**　探讨对维吾尔族女性采用个体化手术方法矫治上睑松垂的临床效果。**方法**　对 91 例维吾尔族女性分析其面貌特点,结合民族面貌的特征及本人要求设计不同的个体化手术方法,并观察效果。**结果**　本组共 91 例求美者,术后随访 3 ~ 6 个月,上睑松垂均得到充分提升, 鱼尾纹减轻,眉眼比例协调,切口瘢痕细小,效果确切,求美者满意。**结论**　根据维吾尔族女性上睑松垂的特点,制定个体化手术方法进行矫治,可获得较理想的手术效果。

【关键词】 维吾尔族;　上睑松垂;　外科手术
doi:10.3969/j.issn.1673-7040.2016.01.012
【中图分类号】R622　　【文献标志码】A　　【文章编号】1673-7040(2016)01-0031-03

Clinical application of individual correction in blepharochalasis of Uygur women　*CAO Yan*, *LIANG Xiu-hua*, *WANG Ming-jun*. (*Department of Plastic Surgery*, *Hami Medical Institute of Urumqi General Hospital of Lanzhou Military Area*, *Hami* 839000, *China*)

Abstract:　**Objective**　To explore the clinical effect of individual surgical operation on blepharochalasis of Uyghur women. **Methods**　Ninety-one cases with blepharochalasis of Uygur women were performed corrections by different methods according to their the national characteristics and the individual reasons. The effects were observed and followed up. **Results**　all the cases were followed up for 3 to 6 months, all were satisfied with fully promoted upper eyelid laxity, reduced wrinkles, slight incision scar, concerted proportion of eye and eyebrow. **Conclusion**　According to the characteristics of Uyghur women with blepharochalasis, the correction with the individual operation can obtain an ideal result.

Key words:　Uygur nationality;　Blepharoptosis;　Surgery

维吾尔族是新疆主要的少数民族之一,占新疆人口的 34.7%,其女性有着自身的面部容貌特征[1]。随着社会的发展及美容外科的迅速发展,越来越多的维吾尔族女性开始接受各种美容手术,其中以眉、眼手术为最多。自 2011 年 2 月至 2014 年 2 月,兰州军区乌鲁木齐总医院哈密分院美容整形外科针对维吾尔族女性上睑松垂的不同程度,结合民族的面貌特征及本人要求进行个体化手术矫治,取得了满意效果。现报道如下。

1　临床资料

本组共 91 例求美者,均为维吾尔族女性;年龄 28 ~ 62 岁。所有求美者均有不同程度地上睑皮肤松弛症状。其中,采用重睑成形术 29 例,眉切口上睑提升术 22 例,前额提升术 23 例,提眉及重睑成形联合术 17 例。

2　手术方法

2.1　个体化手术方法的制定

对于轻度上睑松垂无明显鱼尾纹者,或单睑上睑皮肤松垂者行重睑成形术矫治;对于上睑松垂严重且伴有明显鱼尾纹或眉下垂者行提眉或切眉术矫治;对部分上睑松垂严重且伴有明显鱼尾纹或眉下垂的单睑求美者,采用提眉及重睑成形联合手术进行矫治;对原有良好的重睑形态,但因眉部组织松垂至上睑臃肿者,或眉骨高、眼窝深、眉眼距离小、眉毛浓密者,以及不愿切除眉区组织的求美者,均采用前额提升术。

2.2　操作方法

2.2.1　重睑成形术　在距睑缘 8 ~ 12 mm 处设计重睑切口线,至外眦部沿鱼尾纹方向延伸;用眼科镊轻夹上睑皮肤,确定拟切除多余的皮肤量,标记上方切口线。采用局部浸润麻醉,沿设计线切开皮肤,剪

除下方眼轮匝肌,必要时去除膨出的眶隔脂肪,将切口下唇皮肤固定于提上睑肌筋膜上,形成重睑。以 7-0 丝线间断缝合切口。

2.2.2　眉切口上睑提升术　用手指压紧一侧眉区皮肤向上推,使上睑至正常位置后,与另一侧对比,测量眉部需切除的皮肤宽度,并根据眉毛及眼部的距离设计梭形切除区域,可于眉上缘或眉下缘,或切除部分眉毛。采用局部浸润麻醉,沿设计线切开皮肤至皮下组织;近眉部切口应同毛囊方向平行,避免损伤毛囊;去除皮肤后,创缘做适当皮下分离,分层缝合,6-0 丝线间断缝合皮肤。

2.2.3　前额提升术　在前额沿发际线设计锯齿状切口线。根据额部皮肤的松紧程度,估计前额皮肤的切除量,设计锯齿状切口线位置。采用双侧眶上神经阻滞麻醉,前额区域采用 0.2% 利多卡因 100 ~ 150 ml + 1∶10 万肾上腺素行局部肿胀麻醉。沿发际线切口,顺毛发生长方向切开皮肤至骨膜,使用骨膜剥离器在额部骨膜下剥离至眶上 1 cm 处,切开骨膜,将前额骨膜瓣向上牵拉,观察上睑松垂皮肤的提升效果,如果提升效果欠佳,可切断部分或全部皱眉肌,增加眉部提升效果。用 2-0 缝线分别于眉头、眉峰、眉尾 3 点,将眉部皮下组织固定于眶上 1 cm 骨膜上缘处,每点至少带入 1 cm 或更多的骨膜及帽状腱膜组织。用 3-0 持久缝线间断缝合骨膜及帽状腱膜组织,严密对合皮缘,6-0 丝线缝合皮肤。

2.2.4　提眉及重睑成形联合术　术前先用手指压紧一侧眉区皮肤向上推,使上睑至正常位置后,测量眉部需切除的皮肤宽度;根据眉及眼部的距离设计眉区梭形切除区域,按眉部皮肤切除量推拉眉区皮肤,设计重睑线,宽度为 8 ~ 12 mm。操作方法同上。

3　结果

本组共 91 例求美者,术后随访 3 ~ 6 个月。其中 29 例重睑成形术者,有 2 例上睑松垂矫正略显不足,1 例出现双侧重睑线不对称;22 例眉切口上睑提升术者,有 2 例术后瘢痕稍明显,经文眉掩盖瘢痕后,效果良好;23 例前额提升术者,有 1 例额部出现小血肿,未经特殊处理,1 个月后自行吸收。其余求美者术后效果均良好,上睑松垂得以矫正,鱼尾纹减轻,眉眼比例协调,切口瘢痕细小,效果满意(图 1 ~ 3)。

4　讨论

随着人们生活水平的提高,美容观念逐渐增强,要求面部年轻化的求美者逐渐增多。有研究显示[1],维吾尔族女性的重睑者较多,且眉眼距离小者比例较大,眼窝深,眉骨高,眉毛浓密。随着年龄的增长,额、眉及上睑皮肤逐渐呈松弛下垂外观,使面部明显衰老。

4.1　个体化术式的选择

以往矫治上睑松垂的方法均采用单一的重睑成

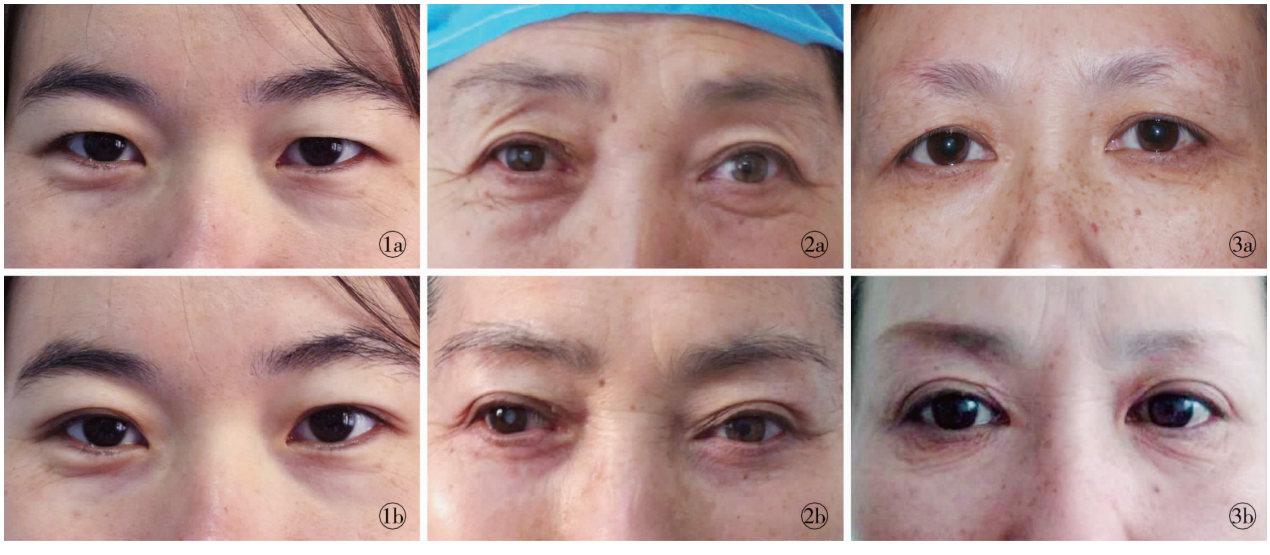

图 1　重睑成形术矫正上睑松垂手术前后对比　a. 术前　b. 术后 3 个月　**图 2**　额部提升术矫正上睑松垂手术前后对比　a. 术前　b. 术后 6 个月　**图 3**　提眉术联合重睑成形术矫正上睑松垂手术前后对比　a. 术前　b. 术后 6 个月

Fig 1　Comparison between preview and postview of blepharochalasis treated with construction of double eyelid.　a. preview.　b. postview at 3 months.　**Fig 2**　Comparison between preview and postview of blepharochalasis treated with forehead lifting.　a. preview.　b. postview at 6 months.　**Fig 3**　Comparison between preview and postview of blepharochalasis treated with construction of double eyelid and eyebrow lifting.　a. preview.　b. postview at 6 months.

形术及提眉、切眉术。由于维吾尔族女性有着其民族的面部容貌特征，所以，对容貌的审美应与其民族特征相符，如睑裂长、重睑宽而深、眉毛浓密，以及紧致的眼周皮肤等。因此，针对维吾尔族女性上睑松垂的不同程度，结合民族面貌特征及本人要求进行个体化提升上睑的手术方法，在新疆地区很有临床实用价值。

对于轻度上睑松垂无明显鱼尾纹者或单睑上睑松垂者，可采用单一的重睑成形术进行矫正[2-3]。手术设计时，应结合求美者自身眼部结构特点及维吾尔族女性的容貌特征设计相对较宽的重睑线，也可在重睑设计线处直接切除上睑松弛的皮肤，但要注意在缝合时应将睑缘侧较薄的皮肤与上方较厚的皮肤缝合，并固定于提上睑肌筋膜处；因该方法术后早期折痕较深，重睑上唇较厚，外观欠自然，当去除皮肤量越多会越明显。因此，单纯上睑切口不适合去除过多的皮肤[4]。对于上睑松垂严重且伴有明显鱼尾纹或眉下垂明显的求美者，可行提眉或切眉术矫正[5-7]，可设计眉上、眉下或眉毛切口，根据松垂程度切除一定宽度的梭形皮肤；对于眉眼距离大的求美者可设计眉下切口，切除适量的皮肤；对部分上睑松垂严重且伴有明显的鱼尾纹，或明显的眉下垂单睑求美者，以及采用单一眉部切口去除皮肤无法完全矫治上睑松弛者，可考虑行提眉及重睑联合手术矫正上睑松垂[8-10]；对原有良好的重睑形态，但因眉部组织松垂致上睑臃肿，或眉骨高、眼窝深、眉眼距离小、眉毛浓密、不愿切除眉区组织者，可选择前额提升术的方法治疗[11-12]。该术式的切口虽然较暴露，但其瘢痕小，效果确切，求美者均能接受，是一种值得推广的矫正上睑松垂的方法。

4.2　各手术设计及操作要点

由于维吾尔族女性多为眼窝深、眶脂少，因此可采用单一重睑成形术式，无须去除眶隔脂肪，而且单纯去除部分皮肤就可以矫正轻度的上睑皮肤松弛。但为了形成较宽的重睑形态，在重睑切口处将下唇皮肤固定于提上睑肌筋膜处，是非常关键的[13]，如果固定不好，则很难形成较宽的重睑形态。维吾尔族女性的眉毛浓密，眉骨高耸，眉区脂肪垫较厚，在切除眉区皮肤时，术后遗留瘢痕者较多[13]，因此，尽量不在眉毛上设计手术切口。对于有些不愿意切除眉区组织的求美者，则建议采用前额提升术，但缺点是手术创伤较大，同时需要恢复眉毛原有的位置与形态。因此，术中将眉头、眉峰、眉尾 3 点处的皮下组织固定于眶上骨膜切口上缘是非常重要的，而且双侧必须保持对称，并注意额部术后的包扎固定处理，避免因敷料移动而出现皮下血肿。经临床观察，笔者认为同期进行两项矫正术式，比分别进行两项手术大大缩短了术后的恢复时间。

综上所述，针对维吾尔族女性上睑皮肤松弛的程度和其眼、眉、额三者的关系，并结合本人的要求而进行个性化手术方法设计，可收到良好的手术效果。

参考文献：

[1] 葛　菲，王金玉，邓红燕，等. 新疆维吾尔族美貌女性面部软组织形态测量研究[J]. 实用口腔医学杂志，2006，22(4)：492-495.

[2] 杨　楠，郑淞杨. 不同类型老年性上睑下垂矫正术术式选择临床研究[J]. 北华大学学报(自然科学版)，2014，15(6)：786-788.

[3] 陈　兵，吴　琼，柳大烈，等. 切开法联合埋线法重睑成形术矫正中老年上睑皮肤松弛[J]. 中国美容整形外科杂志，2013，24(1)：44-46.

[4] 侯　勇，刘　唯，高锦越，等. 眼轮匝肌悬吊矫正上睑松弛术治疗上睑松弛 68 例效果观察[J]. 实用医院临床杂志，2013，10(4)：177-178.

[5] 王艳波，郑　斌，仇树林. 上睑皮肤松弛矫正术方法选择研究[J]. 中国美容医学，2014，23(21)：1782-1784.

[6] 李雅进，马桂娥，刘珍君，等. 贯穿眉切口眉上提术纠正上睑松弛伴眉下垂[J]. 中国美容整形外科杂志，2013，24(5)：278-280.

[7] 刘　斌，李　岩，赵　洁. 眉下切口手术治疗老年性上睑皮肤松弛的临床疗效[J]. 中国老年学杂志，2014，34(21)：6203-6204.

[8] 张本寿，朱东余，查嘉华，等. 中老年人上睑皮肤松弛分型和术式选择的临床研究[J]. 中国美容医学，2012，21(6)：913-915.

[9] 张　倩，田雅光，时　杰. 提切眉术联合埋线重睑成形术矫正上睑皮肤松弛的疗效观察[J]. 中国美容整形外科杂志，2012，23(11)：697.

[10] 麦　慧，黄　欣，朱格非. 提眉术结合去皮重睑术治疗中重度中老年人上睑皮肤松弛 134 例[J]. 广西医学，2008，30(12)：1865-1866.

[11] 沈军国，刘双飞，常秀芬，等. 额部个性化切口提升术临床应用效果观察[J]. 中国美容医学，2014，23(20)：1681-1683.

[12] Scheithauer MO, Tasman AJ. Endoscopic forehead lifting: surgical anatomy and technique[J]. HNO, 2007, 55(3): 225-233.

[13] 梁伟中，吴军玲，王凯亮，等. 上睑皮肤松弛整形并发症的临床分析及治疗体会[J]. 中华全科医学，2014，12(7)：1038-1040.

(收稿日期：2015-08-19)