论　著

耳软骨穹窿重建移植物在鼻尖整形中的应用

倪云志，　艾玉峰，　傅晓茜

作者单位:610000　四川　成都,成都高新心悦容医学美容门诊
第一作者:倪云志(1976-),男,山东齐河人,主治医师,硕士.

【摘要】 **目的**　探讨耳软骨穹窿重建移植物在鼻整形手术中的应用方法及效果。**方法**　自 2009 年 10 月至 2013 年 10 月,采用耳软骨做成穹窿重建移植物对 181 例患者的鼻尖进行塑形,形成满意而自然的鼻尖形态。**结果**　随访 3 个月至 3 年,鼻整体外形及鼻尖效果均较满意,鼻尖外形自然,柔软度好。**结论**　采用耳软骨穹窿重建移植物行鼻尖整形,更接近正常鼻解剖结构,解决了传统鼻整形鼻尖过硬的缺点,让鼻尖更为柔软、生动。

【关键词】 耳软骨；　鼻整形；　穹窿重建移植物
doi:10.3969/j.issn.1673-7040.2016.01.016
【中图分类号】R622　　【文献标志码】A　　【文章编号】1673-7040(2016)01-0042-03

Application of reconstructed domal graft in nasal tip rhinoplasty　*NI Yun-zhi*, *AI Yu-feng*, *FU Xiao-qian*. (*Chengdu Xinyuerong Mediccal Aesthetic Clinic*, *Chengdu* 610000, *China*)

Abstract:　**Objective**　To investigate application and effect of reconstructed domal graft (RDG) in nasal tip rhinoplasty. **Methods**　From Oct. 2009 and Oct. 2013, 181 patients were operated the nasal tip reshaping by using the RDG to make satisfactory and nature nasal tips. **Results**　After 3 month3 to 3 years follow-up, all were satisfied with natural and beautiful shape of the whole nose and good flexibility of nasal tip. **Conclusion**　The application of reconstructed ear cartilage graft in nasal tip rhinoplasty is the more closer to normal nasal anatomic structures and make the tip more vivid compared with the traditional rhinoplasty which make the tip hard.

Key words:　Ear cartilage;　Rhinoplasty;　Reconstructed domal graft

近年来,随着鼻整形技术的发展,鼻整形术逐渐取代了传统的隆鼻术。鼻尖在鼻子中犹如五官中的眼睛,而鼻尖整形就是鼻整形的画龙点睛之笔[1-2]。但在鼻整形手术中,鼻尖过硬是现阶段最棘手的问题。自 2009 年 10 月至 2013 年 10 月,成都高新心悦容医学美容门诊对 181 例患者采用耳软骨做成穹窿重建移植物(reconstructed domal graft, RDG)对鼻尖进行塑形,取得了满意效果。现报道如下。

1　临床资料

患者共 181 例患者。女性 168 例,男性 13 例;年龄 18 ~ 42 岁。均表现为鼻背、鼻尖低平,皮肤软组织较肥厚,下外侧软骨发育欠佳,鼻小柱过短,部分存在短鼻畸形。其中,对 38 例鼻骨宽大者进行了截骨;85 例患者因鼻中隔偏曲,同时进行鼻中隔矫正术。选择鼻背的填充材料:膨体聚四氟乙烯、硅胶。鼻尖材料:耳甲艇软骨,部分患者采用鼻中隔软骨稳定鼻基底。

2　手术方法

2.1　麻醉方法　采用静脉复合麻醉 + 局部麻醉。局部麻醉药配制:1% 利多卡因 10 ml + 盐酸罗哌卡因10 ml + 1∶10 万肾上腺素。

2.2　耳甲艇软骨的切取　设计耳前入路,在耳甲艇区切取全部的单侧耳甲艇软骨或切取双侧对称的耳甲艇软骨。单侧软骨切取量为 22 mm × 36 mm,双侧切取量为 11 mm × 36 mm。采用碘伏纱布在术区打包,7 d 拆除。耳甲艇软骨的切取部位(图 1),采用经典的鼻小柱倒“V”形和下外侧软骨尾侧开放切口;在下外侧软骨表面充分剥离,显露内侧脚、穹窿和外侧脚;将上外侧软骨与下外侧软骨的外侧脚头端间的卷轴区韧带进行充分分离,以增加鼻黏膜和下外侧软骨的延展度。必要时选择切除部分下外侧软骨的外侧脚头侧,以缩小鼻尖上区宽度,减少鼻尖体积。对短鼻畸形者,在鼻翼外侧脚复合体及梨状孔部位充分剥离,并松解梨状孔韧带,以加大鼻尖软

组织的活动度,然后在鼻中隔尾侧部锐性剥离,显露鼻中隔尾端。对鼻尖软组织肥厚者,可去除部分软组织;对降鼻中隔肌较发达者行鼻中隔降肌的离断。

2.3　RDG 的制作　将取下的单侧耳甲艇软骨对称性地一分为二(图 2),耳甲艇软骨背靠背固定缝合,形成一个近似蝴蝶的外形(图 3);或者将两侧切取的对称耳甲艇软骨进行对称性修剪后,背对背合二为一。RDG 的长度为 25 ~ 34 mm,宽度为 6 ~ 12 mm。RDG 分为尾端、体部和头端,尾端为固定部分长度(6 ~ 10 mm),与鼻中隔的尾端重叠缝合固定,可起到稳定鼻基底的作用;体部作为代替Ⅱ型鼻中隔延长移植物,或者代替鼻小柱支撑物,长度为 9 ~ 15 mm,可起到延长和抬高的作用;头端部分新的穹窿长度为 6 ~ 8 mm,将移植物头端的软骨翻转形成新的穹窿部分,可起到形成鼻尖小叶和新的鼻尖表现点的作用。

根据外鼻的不同类型和不同的手术目的,确定 RDG 放置的角度和位置。将制作好的 RDG 尾端固定于鼻中隔尾端,用 5-0 的长效可吸收线(PDS)将下外侧软骨的内侧脚与 RDG 的体部缝合固定;RDG 的头体部交接处与原穹窿缝合,以支撑延长和抬高原有的下外侧软骨。但应注意 RDG 仅仅是维持鼻尖下外侧软骨延长的位置,而不是过度牵拉,所以应避免因张力过大而压迫鼻中隔尾端扭曲变形。根据抬高鼻尖突度的需要,将超过原穹窿部分的 RDG 头端翻转,形成新的穹窿以抬高鼻尖,增加鼻尖的表现点,形成新的鼻尖;抬高后,鼻尖的高度与放置假体的高度差应控制在 6 ~ 8 mm,若重建的穹窿过高会形成夹捏鼻畸形,同时会影响鼻尖下小叶和小柱的比例。一般鼻尖下小叶与鼻小柱的比例为 2∶3,若过低会导致鼻尖上转折点不清晰。鼻尖整形完成后,应根据鼻尖的高度和鼻背情况,确定置入假体的厚度和形态,在鼻骨骨膜下剥离出假体置入腔隙,将雕刻好的假体置入,注意假体长度不可覆盖下外侧软骨的外侧脚,避免假体的边缘与下外侧软骨外侧角不完全相接触;用 5-0 的 PDS 将假体与上外侧鼻软骨缝合固定;用 8-0 尼龙线缝合鼻小柱切口;用 6-0 可吸收线缝合软骨下切口。术后适当用胶布包扎热塑夹板外固定 5 d,不放置引流管;常规预防感染治疗 3 d,应用消肿药(如:七叶皂苷钠)5 d,1 周拆线。

3　结果

本组共 181 例患者,术后随访 3 个月至 3 年,其中 10 例患者于 1 年后出现鼻尖部皮肤变薄,鼻尖下移;15 例因未处理鼻中隔偏曲而出现鼻小柱偏斜及鼻孔不对称。其余患者均获得了预期的鼻尖轮廓,精确度约 1 mm,外形逼真,并呈现柔软的鼻尖,且鼻尖可以左右摆动和上下活动,效果满意(图 4,5)。

4　讨论

应用自体软骨进行鼻尖手术,已被临床广泛应用[3-8]。我们常用于鼻整形的自体材料有:耳软骨、鼻中隔软骨和肋软骨。鼻中隔软骨为透明软骨,肋软骨为纤维软骨,这两种软骨都有足够强的硬度,但弹性却很差。而耳软骨及鼻尖软骨均为弹性软骨,这就决定了耳软骨是与鼻尖软骨较为相似的软骨。而在所有软骨中,只有耳软骨是带着双侧的软骨膜被切取,所以,耳软骨移植后的吸收率较低。耳软骨可以完整切取的部分有耳甲腔和耳甲艇。由于耳甲腔的软骨在靠近对耳屏的位置,软骨逐渐变厚、变脆,因此,应选择耳甲艇软骨,因其具有较好的完整性、对称性和弹性,且切取量大,较为适合做鼻尖的移植物。

传统的常用鼻整形移植物有 3 种:鼻小柱支撑移植物、鼻中隔延长移植物[9]和各种鼻尖移植物。其中,鼻小柱支撑移植物和鼻中隔延长移植物都是支撑型的移植物[10-11]。由于东方人的短鼻较多,我们较常采用鼻中隔延长移植物来增加鼻尖的下旋。1993 年,JH Sheen 采用覆盖型移植物来增加鼻尖的凸度和形成鼻尖表现点。但笔者认为,覆盖型的移植物越多,同时也增加了支撑结构倒塌的可能性,并有可能形成夹捏鼻畸形[12]和鼻尖移植物轮廓感的突显及鼻尖的过度僵硬。

RDG 是利用耳软骨的弹性做出柔软度近似自然的鼻尖,并将支撑型的移植物与鼻尖移植物相结合,形成了稳定鼻基底、支撑三脚架结构和塑形鼻尖 3种功能为一体的移植物。RDG 为两片耳甲艇软骨组成,以鼻中隔为中心和支撑力量起源点,通过 RDG 传递到下外侧软骨的穹窿部分,又利用耳软骨的弹性重建了新的穹窿。RDG 分为尾端、体部和头端,RDG 的尾端固定在鼻中隔尾端,使移植物有一个很好的稳定性,同时起到稳定鼻基底的作用。对于存在鼻中隔偏曲的患者,先纠正鼻中隔本身的偏曲,稳定鼻基底后再行 RDG,则不会因加重鼻中隔尾端的偏曲而造成鼻小柱偏斜和鼻孔不对称等并发症。RDG 的体部可以有效传递鼻中隔的力量,使外侧脚和穹窿得到有效地延长和抬高;RDG 有延长鼻尖的长度和凸度的作用,代替了固定的鼻小柱支撑移植物和鼻中隔延长移植物的作用。RDG 的头端是利用耳软骨的弹性做成拱形,使软骨的折叠方向和本身的下外侧软骨相同,重建了新的鼻尖穹窿和

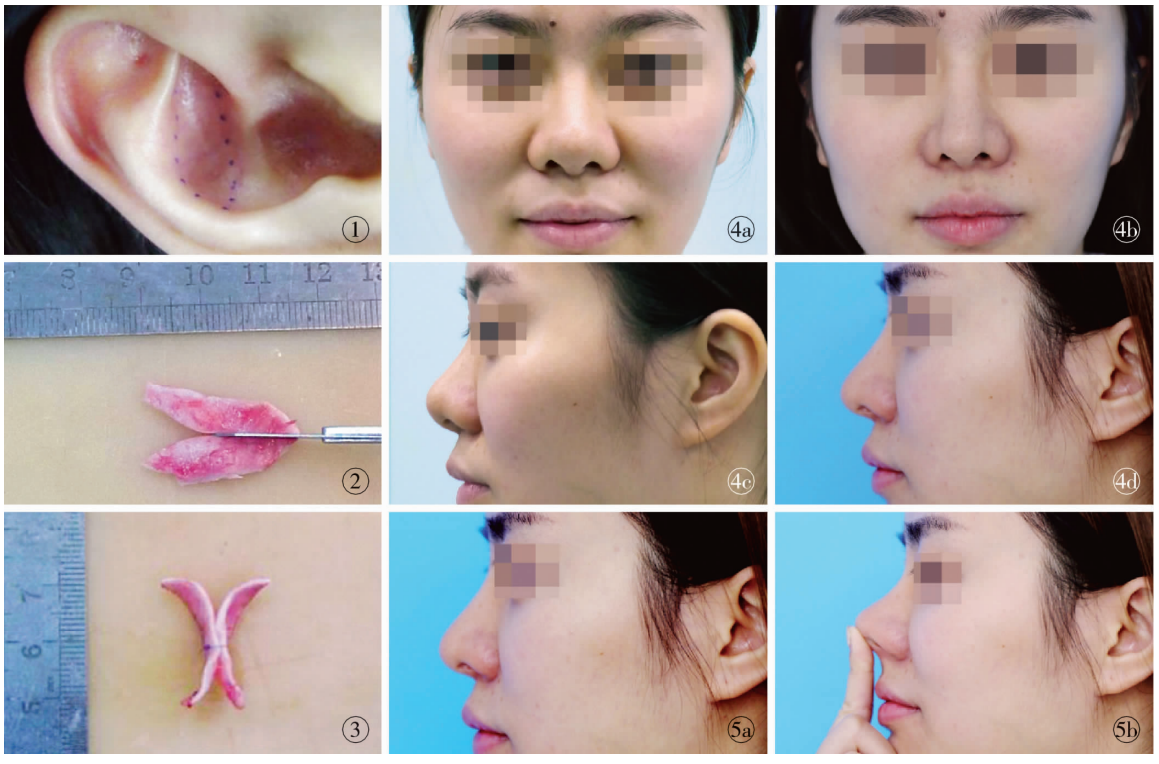

图 1　耳甲艇的切取部位　**图 2**　切取方式　**图 3**　缝合方式　**图 4**　鼻尖整形手术前后对比　a. 术前　b. 术后 2 年　c. 术前侧位　d. 术后 2 年侧位　**图 5**　术后 2 年鼻尖揉软度对比　a. 静态　b. 推动后

Fig 1　Harvesting part of the cymba conchae auriculae.　**Fig 2**　Harvesting method.　**Fig 3**　Suturing method.　**Fig 4**　Comparison between the preview and the postview of asal tip rhinoplasty.　a. preview.　b. postview at 2 years.　c. lateral preview.　d. lateral pstview at 2.　**Fig 5**　Comparison of the flexibility of nasal tip in static state and dynamic state with push at 2 years.　a. static state.　b. dynamic state with push.

部分外侧脚,从而代替了传统的叠加式鼻尖移植物,较传统的耳软骨移植物更具有支撑力。这种穹窿结构最大地还原和模拟了真实的解剖结构,是利用软骨的弹性形成了新的穹窿部分,符合鼻尖的力学原则和美学定义。因此,采用 RDG 塑形鼻尖,具有很好的鼻尖柔软度,可以随意揉捏,解决了鼻尖僵硬的问题,而且鼻尖表现点自然形成,既不会像其他鼻尖移植物那样有明显的软骨轮廓感,又不会显得太过圆顿,可获得一个真实的鼻尖小叶。但该方法仍有一定的局限性,如鼻尖皮肤软组织量需充裕,皮肤弹性好,耳甲腔软骨不能过小,软骨量要相对充足等。

总之,鼻子具有呼吸功能以及影响面部外形,采用该方法能满足患者的鼻尖柔软度,增加鼻尖下小叶的饱满度,从而得到一个真实而柔软的鼻尖形态。

参考文献:

[1] Adham MN. A new technique for nasal tip cartilage graft in primary rhinoplasty[J]. Plast Reconstr Surg, 1996,97(3):649-655.

[2] Ghavami A, Janis JE, Acikel C, et al. Tip shaping in primary rhinoplasty: an algorithmic approach[J]. Plast Reconstr Surg, 2008,122(4):1229-1241.

[3] 张　晨. 鼻尖整形术:鼻部整形手术的关键[J]. 中国美容整形外科杂志, 2011,22(8):449-451.

[4] 文学海. 自体鼻中隔软骨短鼻延长及鼻尖成形术的临床分析[J]. 中国医疗美容, 2014,(1):29,22.

[5] 唐新辉, 赵正杰, 李　波, 等. 自体耳屏软骨在鼻尖整形术中的应用[J]. 中国美容整形外科杂志, 2014,25(10):596-598.

[6] 曾　高, 薛志强, 高占巍. 自体肋软骨移植综合鼻成形术[J]. 中华医学美学美容杂志, 2013,19(6):407-410.

[7] 姚顺利, 梁晓健, 熊明根, 等. 耳软骨在鼻尖美容整形中的应用[J]. 中国美容整形外科杂志, 2011,22(4):233-234.

[8] 李爱琳, 刘　芳, 赵月强, 等. 多孔高密度聚乙烯置入联合耳甲软骨移植鼻尖成形术[J]. 中华医学美学美容杂志, 2010,16(1):4-6.

[9] Dyer WK 2nd. Nasal tip support and its surgical modification[J]. Facial Plast Surg Clin North Am, 2004,12(1):1-13.

[10] Shin KS, Lee CH. Columella lengthening in nasal tip plasty of Orientals[J]. Plast Reconstr Surg, 1994,94(3):446-453.

[11] Sulsenti G, Palma P. Complications and sequelae of nasal base and tip surgery[J]. Facial Plast Surg, 1997,13(1):25-43.

[12] Toriumi DM, Checcone MA. New concepts in nasal tip contouring[J]. Facial Plast Surg Clin North Am, 2009,17(1):55-90.

(收稿日期:2015-12-10)