实验研究

重组表皮生长因子(rhEGF)联合高渗性葡萄糖对大鼠皮肤缺损愈合的影响

阴　爽，韩福军，刘长松，李　巍，李云峰，粟　娜，陈伟华

基金项目:黑龙江省自然科学基金资助(D201034)

作者单位:150001　黑龙江　哈尔滨,哈尔滨医科大学附属第四医院 整形美容激光中心
第一作者:阴　爽(1989-),女,黑龙江人,硕士研究生.
通信作者:陈伟华,150001,哈尔滨医科大学附属第四医院 整形美容激光中心,电子信箱:hanfujun0813@163.com

【摘要】 目的　探讨表皮生长因子联合高渗性葡萄糖对大鼠皮肤缺损愈合的作用。**方法**　自2014 年 9 月至 2015 年 10 月,将84 只健康 SD 大鼠随机分为对照组、单纯组(单纯表皮生长因子组)和实验组(表皮生长因子联合高渗性葡萄糖组),雌雄不拘,每组各 28 只;在每只大鼠的背部建立 3 个 1.5 cm × 1.5 cm 创面缺损,每天饲养与换药后(共饲养 15 d),将 SD 大鼠在预定时间内处死,并对大鼠进行创面收缩率测定,然后在创口处切取创面及周围组织,将其固定、苏木素-伊红(HE)染色等。**结果**　在大鼠皮肤缺损 9 ~ 11 d,实验组创面愈合率分别为 0.6430 ± 0.0175,0.9180 ± 0.0047,与对照组 0.1990 ± 0.0279,0.3020 ± 0.0232 相比较,差异具有统计学意义($P<0.05$);经组织学染色观察,愈合组织内微血管密度:实验组为(25.62 ± 6.31)个,单纯组为(20.76 ± 4.11)个,二者相比较,其差异具有统计学意义($t=2.497$, $P<0.05$)。**结论**　表皮生长因子(rhEGF)联合高渗性葡萄糖能加快大鼠皮肤缺损的愈合,尤其在皮肤缺损 9 ~ 11 d,创面愈合更加明显。

【关键词】 重组表皮生长因子;　创口愈合;　高渗性葡萄糖
doi:10.3969/j.issn.1673-7040.2016.01.022
【中图分类号】R363　　**【文献标志码】**A　　**【文章编号】**1673-7040(2016)01-0059-04

Effect of the recombinant epidermal growth factor (rhEGF) and hypertonic glucose on rat skin defect healing

YIN Shuang, HAN Fu-jun, LIU Chang-song, LI Wei, LI Yun-feng, SU Na, CHEN Wei-hua. (*Center of Plastic Surgery & Beauty Laser, the Fourth Affiliated Hospital of Harbin Medical University, Harbin* 150001, *China*)
*Corresponding author: CHEN Wei-hua, Email:hanfujun*0813@163.*com*

Abstract: Objective　To explore the effect of ffect of the recombinant human epidermal growth factor (rhEGF) and hypertonic glucose on skin defect healing in rats. **Methods**　From September 2014 to October 2015, 84 Sprague Dawley were randomly divided into 3 groups: the control group, the pure group (only the epidermal growth factor), the experimental group (epidermal growth factor and hypertonic glucose), each group was 28 rats without male and female limitation. Three 1.5 cm × 1.5 cm wound defects were established on each rat back. Then SD rats were sacrificed after 15 days bred and change dressing. The wound contraction ratios were determined and tissues from wound and its surrounding were excised and fixed, and then were stained with formalin fixation and hematoxylin-eosin (HE). **Results**　At 9 to 11days of rat skin defect establishment, wound healing rates in the experimental group were 0.6430 ± 0.0175 and 0.9180 ± 0.0047. Compared with wound healing rates (0.1990 ± 0.0279 and 0.3020 ± 0.0232) in the control group, the difference had obvious statistical significance ($P<0.05$); the microvascular density (microvessel density, MVD) of healed tissue by histological stainingin the experimental group and a simple group were 25.62 ± 6.31 and 20.76 ± 4.11, respectively, the difference had obvious statistical significance ($P<0.05$) ($t=2.497$, $P<0.05$). **Conclusion**　The application of rhEGF and hypertonic glucose group could speed up the healing of rat skin defects, especially at 7 to 9 days, wound healing is more obvious.

Key words: recombinant human epidermal growth factor; Wound healing; Hypertonic glucose

在整形外科临床工作中,经常会遇见皮肤缺损、坏死的患者,以往采用植皮或皮瓣移植的方法修复缺损创面,但这会带来一系列问题,如二次创伤及皮瓣的成活率等,而且对受区的创面条件要求也较高[1-2]。自 2014 年 9 ~ 10 月,哈尔滨医科大学附属第四医院中心实验室通过对 SD 大鼠表皮缺损愈合的实验研究,探讨其对皮肤缺损的愈合作用[3],旨在对临床工作有指导意义 。

1　材料与方法

1.1　实验动物分组及动物创面模型制备　选择 84 只健康、雌雄不拘的 SD 大鼠(由哈尔滨医科大学附属第四医院中心实验室提供),每组 28 只;体质量 200 ~ 300 g。术前 12 h 禁食,4 h 禁饮;腹腔注射 10% 水合氯醛 4.5 ml/kg。待麻醉成功后,将其置于实验台进行称重,背部备皮,固定,消毒,在其背部建立 3 个 1.5 cm × 1.5 cm 创面缺损(皮肤全层及皮下浅层组织创面);压迫止血后,随机将 3 个创面缺损分为对照组、单纯组(单纯表皮生长因子组)和实验组(表皮生长因子联合高渗性葡萄糖组)。每天对大鼠进行换药 2 次;相应给予各组抗感染药物及饲养等处理。

1.2　仪器与药剂　手术器械 1 套;10% 水合氯醛、重组表皮生长因子(rhEGF)、50% 高渗性葡萄糖等。

1.3　创面标本取材与处理　按随机数字表法,将 SD 大鼠按 1、3、5、7、9、11、13、15 d 各时间点,用 10% 水合氯醛过量麻醉处死大鼠,同时对大鼠进行创面收缩率的测定;背部创口切取创面及周围组织,用甲醛液固定,然后行苏木素-伊红(HE)染色等。

1.4　观察指标　(1)在各个时间点上,用 10% 水合氯醛过量麻醉处死大鼠,精准测量其创面,拍照;(2)采用苏木精-伊红染色法(HE 染色)观察大鼠的组织学形态变化:采用 10% 甲醛固定标本,石蜡包埋,HE 染色;将切片在显微镜下观察大鼠皮肤缺损后愈合的组织学变化,并拍照。(3)经组织学染色后,观察愈合组织 MVD,以了解缺损区的愈合能力[4]。

$$\text{创面愈合率} = \frac{\text{原始创面面积} - \text{未愈合创面面积}}{\text{原始创面面积}} \times 100\%$$

1.5　统计学处理　应用 SPSS 19.0 软件进行统计学分析。数据以 $\bar{x} \pm s$ 表示,组间数据采用 t 检验,以 $P<0.05$ 为差异有统计学意义。

2　结果

2.1　创面愈合率　各组在不同时间内的创面愈合率情况,详见表 1。

2.2　组织学观察　对 SD 大鼠的创面取材,经固定、包埋、切片、HE 染色,观察发现其创面随着时间的延长而加快向正常皮肤组织的愈合(图 1,2)。组织学变化及微血管密度(microvessel density, MVD):对照组,表皮层和角质层部分缺失,真皮和毛囊坏死较明显,可见毛细血管增生;单纯组,表皮和真皮坏死范围较小,肉膜深层可见较多的毛细血管和成纤维细胞增生,明显多于对照组;实验组,皮瓣表皮和真皮坏死范围明显减小,肉膜深层可见较多的毛细血管和成纤维细胞增生,明显多于单纯组;实验组 MVD 为(25.62 ± 6.31)个(图 3);单纯组 MVD 为(20.76 ± 4.11)个,$t=2.497$, $P<0.05$,其差异具有统计学意义。在一定条件下,rhEGF 联合高渗性葡萄糖更容易加快大鼠皮肤缺损的愈合,尤其在皮肤缺损 9 ~ 11 d。

3　讨论

创面愈合基本条件有赖于细胞、细胞外基质和生物学活性介质之间的相互作用。rhEGF 衍生物具有调节细胞增殖、分化及对肉芽组织形成有良好的促进作用[5-9]。同时,细胞外基质对创面愈合十分重要,因创伤后应激性高血糖会对机体产生不良反应,机体促分解代谢的激素如儿茶酚胺等升高,会增加机体的高渗性昏迷,故普遍认为高血糖会影响创面的愈合。然而,创面损伤修复时,创伤组织的高糖环境对成纤维细胞的生长有着很大影响,其具体机制未知[10],可能为:(1)高渗糖具有吸收创面水分,消除

表 1　各组在不同时间内创面愈合率

Tab 1　The wound healing rate among groups at different time

组别	术后时间(d)							
	1	3	5	7	9	11	13	15
对照组	0.0005 ± 0.0005	0.0010 ± 0.0010	0.0030 ± 0.0026	0.2610 ± 0.0320	0.1990 ± 0.0279	0.3020 ± 0.0232	0.7670 ± 0.0487	0.7970 ± 0.0242
单纯组	0.0030 ± 0.0011	0.0320 ± 0.0020	0.0490 ± 0.0184	0.4090 ± 0.0501	0.5420 ± 0.0399	0.7410 ± 0.0313 *	0.8510 ± 0.0300	0.9100 ± 0.0031
实验组	0.0110 ± 0.0007	0.0580 ± 0.0060	0.0900 ± 0.0120	0.4850 ± 0.0078	0.6430 ± 0.0175 *	0.9180 ± 0.0047 *△	0.9160 ± 0.0164	0.9340 ± 0.0056

注:*△$P<0.05$,实验组与单纯组比较差异有统计学意义;*$P<0.05$,实验组与对照组比较差异有统计学意义

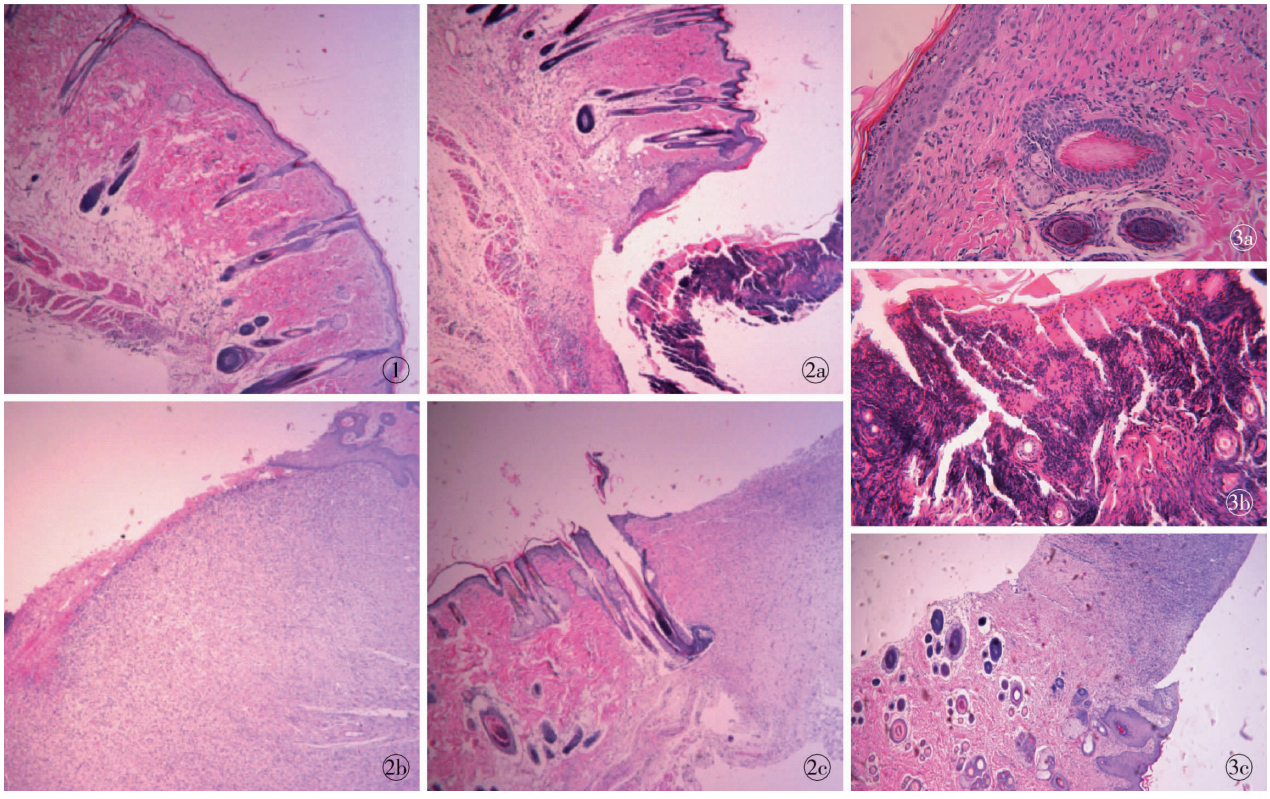

图 1　正常表皮组织学形态(HE ×40)　**图 2**　表皮生长因子联合高渗性葡萄糖的组织形态学(HE ×40)　a. 表皮缺损 7 d 内创面愈合　b. 表皮缺损 9 d 内创面愈合　c. 表皮缺损 11 d 内创面愈合　**图 3**　微血管断面图(HE ×40)　a. 对照组血管形态　b. 单纯组血管形态　c. 实验组血管形态

Fig 1　Histological morphology of normal epidermis (HE ×40).　**Fig 2**　The histomorphology of epidermis with epidermal growth factor and hypertonic glucose (HE ×40).　a. wound healing at 7 days after skin defect.　b. wound healing at 9 days after skin defect.　c. wound healing at 11 days after skin defect.　**Fig 3**　Sectional view of capillary (HE ×40).　a. vascular morphology images of control group.　b. vascular morphology images of simple group.　c. vascular morphology images of experimental group.

水肿,改善局部循环,促使肉芽生长,为创面愈合奠定了基础。⑵细菌在高渗环境中脱水死亡,使局部感染得到控制。⑶高渗糖溶液刺激创面,使大量白细胞渗出,游离的白细胞脱水死亡后逸出所含的酶类,刺激了细胞生长。故高渗糖能促进病变组织细胞迅速修复和再生[11-12]。⑷体外高渗性葡萄糖可以使局部血管舒张,从而改善缺损区的缺氧症状,同时也为局部组织提供了能量。其途径:①局部组织通过增强磷酸二酯酶活性,使糖原合成酶活性增加,磷酸化酶活性降低,从而加速糖原合成;通过激活丙酮酸脱氢酶,加速丙酮酸氧化为乙酰辅酶 A,更加快了糖的有氧氧化利用,抑制了磷酸烯醇式羧激酶的合成以及减少糖异生的原料,从而抑制糖异生。②由于促进丙酸激酶的活性,增加了磷酸甘油生成,而促进脂肪合成。③促进氨基酸合成,并通过细胞膜进入组织内促使其转化,加速蛋白质的合成,促进了创面修复。本研究结果显示,大鼠创面的愈合率在各组中有明显不同,其中实验组明显加快了创面愈合时间,特别在 9、11 d;通过观察 HE 染色的组织学变化,可以看到不同时间内创面的愈合情况,进一步证实了本研究的结论。由此,在大鼠模型身上的基础性研究对临床医师在工作中有指导性意义[13]。

参考文献:

[1]　姜　亮, 柏广涛, 李　达, 等. 小儿外耳再造术并发症的临床观察[J]. 中国医疗美容, 2014,(3):52,27.

[2]　刘　毅, 刘　萍, 宋　玫, 等. 鼻尖部及其邻近部位创伤缺损的急诊处理及美容修复[J]. 中国美容整形外科杂志, 2015, 26(4):203-205.

[3]　王金林, 何利思, 王晓利, 等. 人表皮细胞生长因子脂质体制备及促大鼠烫伤修复研究[J]. 现代生物医学进展, 2013,13(7):1283-1286.

[4]　李升红, 刘宏伟, 程　飚, 等. 阻滞血管紧张素Ⅱ1 型受体对创面愈合的影响[J]. 中华实验外科杂志, 2012,29(7):1293-1295.

[5]　李博仑, 侯俊杰, 聂芳菲, 等. 成骨细胞特异性因子 2 及其相关因子在大鼠皮肤创面瘢痕重塑期中的表达变化及意义[J].

中华危重病急救医学, 2013,25(9):523-526.
[6] 李升红, 万　婷, 刘宏伟, 等. 血管紧张素Ⅱ2 型受体阻滞剂对小鼠全层皮肤缺损创面愈合的影响[J]. 中国病理生理杂志, 2013,29(7):1255-1259.
[7] Lee JH, Bae IH, Choi JK, et al. Evaluation of a highly skin permeable low-molecular-weight protamine conjugated epidermal growth factor for novel burn wound healing therapy[J]. J Pharm Sci, 2013,102(11):4109-4120.
[8] Gainza G, Aguirre JJ, Pedraz JL, et al. rhEGF-loaded PLGA-Alginate microspheres enhance the healing of full-thickness excisional wounds in diabetised Wistar rats[J]. Eur J Pharm Sci, 2013, 50(3-4):243-252.
[9] Johnson NR, Wang Y. Controlled delivery of heparin-binding EGF-like growth factor yields fast and comprehensive wound healing[J]. J Control Release, 2013,166(2):124-129.
[10] Hernández-Ochoa EO, Robison P, Contreras M, et al. Elevated extracellular glucose and uncontrolled type 1 diabetes enhance NFAT5 signaling and disrupt the transverse tubular network in mouse skeletal muscle[J]. Exp Biol Med (Maywood), 2012, 237(9):1068-1083.
[11] 黄　峰, 付　林, 袁光雄, 等. 糖代谢异常与急性胰腺炎严重程度的相关性研究[J]. 现代生物医学进展, 2014, 14(25):4917-4920.
[12] 顾　钏, 方　勇, 倪　涛, 等. 高糖对体外培养巨噬细胞 MIP-2 和 MCP-1 表达的影响[J]. 上海交通大学学报(医学版), 2008,28(11):1406-1409.
[13] 林　才, 罗　旭, 万　丽, 等. 活性猪脱细胞真皮基质复合自体刃厚皮片移植修复 SD 大鼠皮肤缺损[J]. 中华医学美学美容杂志, 2012,18(3):197-199.

(收稿日期:2015-09-10)

临床总结

改良第一掌背动脉皮瓣联合微型外固定支架治疗中重度虎口挛缩

邓呈亮,　魏在荣,　孙广峰,　聂开瑜,　金文虎,　祁建平,　曾雪琴,　王达利

基金项目:国家临床重点专科建设基金资助(国卫办医函[2013]544 号);国家自然科学基金资助(81360295);贵州省科学技术基金资助(黔科合 J 字 LKZ[2012]31 号)

作者单位:563003　贵州　遵义,遵义医学院附属医院 烧伤整形外科
第一作者:邓呈亮(1984-),男,湖南娄底人,主治医师.
通信作者:魏在荣,563003,遵义医学院附属医院 烧伤整形外科,电子信箱:zairongwei@ sina. com.

【关键词】　外科皮瓣;　外固定器;　虎口挛缩
doi:10.3969/j. issn. 1673-7040. 2016. 01. 023

由各种病因引起的虎口挛缩不仅影响手的美观,而且影响拇指外展及对掌功能,若不及时治疗,将会导致手功能的部分丧失,给患者带来身体和心理上的痛苦。因此,通过手术方法开大虎口,改善和恢复拇指的功能非常重要。而挛缩虎口开大后的创面覆盖是手术的重要环节。虎口创面覆盖方法有局部皮瓣成形术、游离植皮术、不同类型的带蒂皮瓣转移修复术、腹部带蒂皮瓣修复术、游离皮瓣移植修复术等[1-6]。自 2004 年 6 月至 2014 年 6 月,遵义医学院附属医院烧伤整形外科应用改良的第 1 掌背动脉皮瓣联合微型外固定支架治疗中重度虎口挛缩 28 例,效果满意。现报道如下。

1　临床资料

本组共 28 例患者。男性 16 例,女性 12 例;年龄 12 ~ 85 岁。病程 6 个月至 10 年。致伤原因:烧伤 13 例,挤压伤 10 例,爆炸伤 3 例,锐器伤 2 例。虎口挛缩程度:中度 22 例,重度 6 例。挛缩分度标准参照顾玉东院士(1986 年,顾玉东)对虎口宽度的测量标准:虎口宽度与健侧相比:距离相差在 1/3 以内者为轻度;相差在 1/3 ~ 1/2 者为中度;相差大于 1/2 者为重度。

手术疗效分析客观指标:分别测量术前、术后 6 个月的虎口宽度与虎口角。虎口宽度以拇指处于掌侧外展位或被动牵拉最宽位,测量拇指指横纹尺侧点与示指掌指横纹桡侧点之间的距离。虎口角为手掌平放于桌面,拇指与示指外展位,虎口尽量张开,测量拇指指横纹尺侧点、示指近侧指横纹桡侧点与虎口最深点间角度。

2　手术方法

2.1　操作步骤　选择臂丛神经阻滞麻醉。患者取平卧位,让患肢外展,以第 2 掌骨背桡侧缘为皮瓣中轴线设计皮瓣,皮瓣远端不超过示指近侧指间关节,近端至第 2 掌骨近中 1/3 交界处,尺侧缘可达第 2、3 掌骨间,桡侧缘与创面相连;常规消毒、铺巾,止血带充气。沿第 1、2 掌骨之间纵形切开挛缩虎口,切除增生明显的瘢痕,从浅层逐步向深层松解挛缩组织,切断拇收肌横头,必要时松解骨间背侧肌,重建起、止点,充分开大虎口,至拇指外展及对掌在正常范围,能被动完成对掌及外展动作。沿术前画线切取皮瓣,于肌腱腱膜表层由远端向近端掀起皮瓣,术中不需解剖血管蒂,将皮瓣顺行转移覆盖